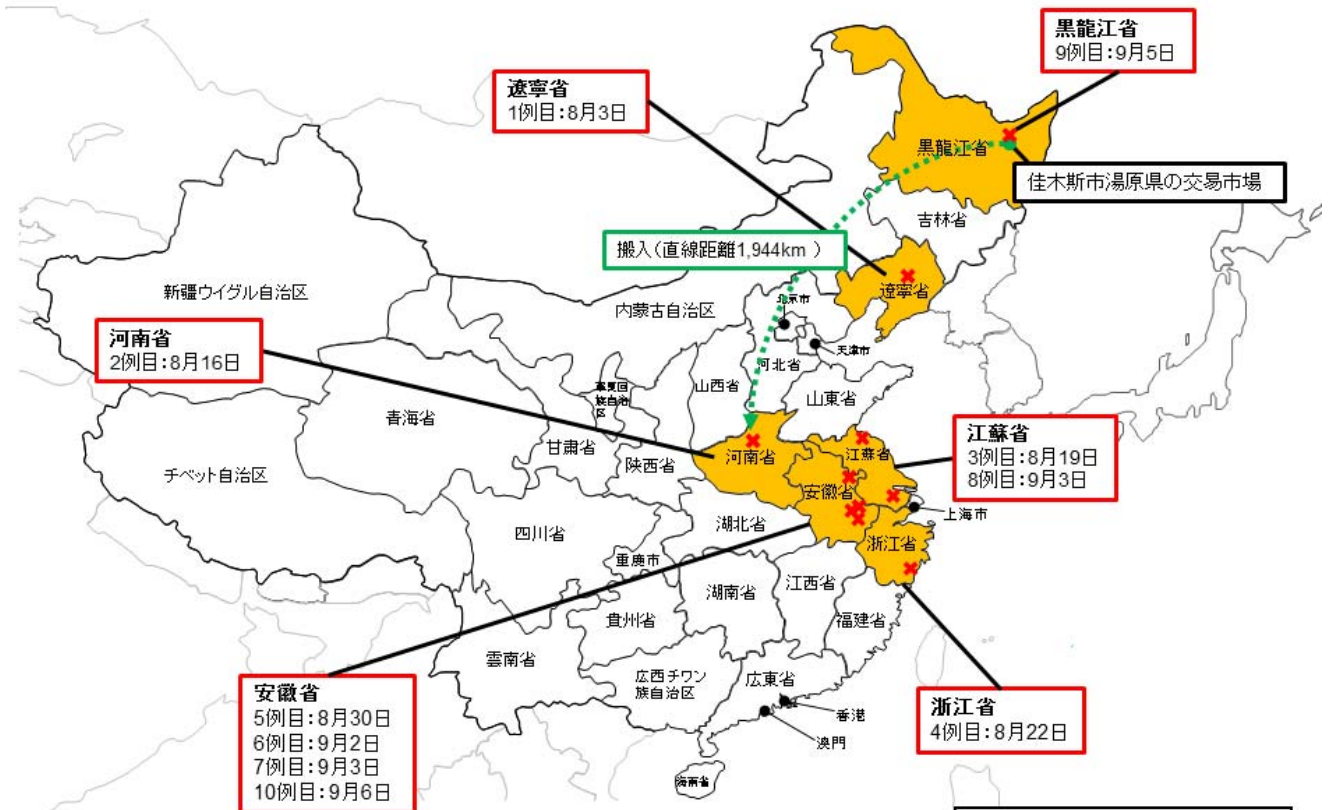


# 中国でアフリカ豚コレラの発生を確認!

2007年にロシアで発生が確認されて以降、その発生地域が徐々に拡大していたアフリカ豚コレラが、**2018年8月、中国で確認されました!**

**我が国に本病が侵入するリスクが高まっています!!**

## 中国におけるアフリカ豚コレラの発生状況



2018年9月6日現在

※ 中国当局からの情報を元に作成。

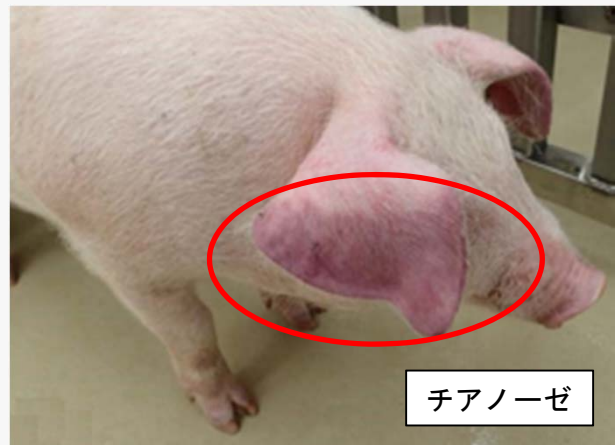※ 日付は確定診断日

## アフリカ豚コレラの症状・特徴

病状は多岐に渡り、甚急性、急性、亜急性、慢性の症状を示す。甚急性では突然死亡、急性では発熱(40~42℃)、皮下出血、脾臓の腫大、粘血便、チアノーゼ等を呈し、死亡率は100%に近い。有効なワクチンはない。なお、人には感染しない。



死亡豚



チアノーゼ

写真出典: 国立研究開発法人農業食品産業技術総合研究機構動物衛生研究部門